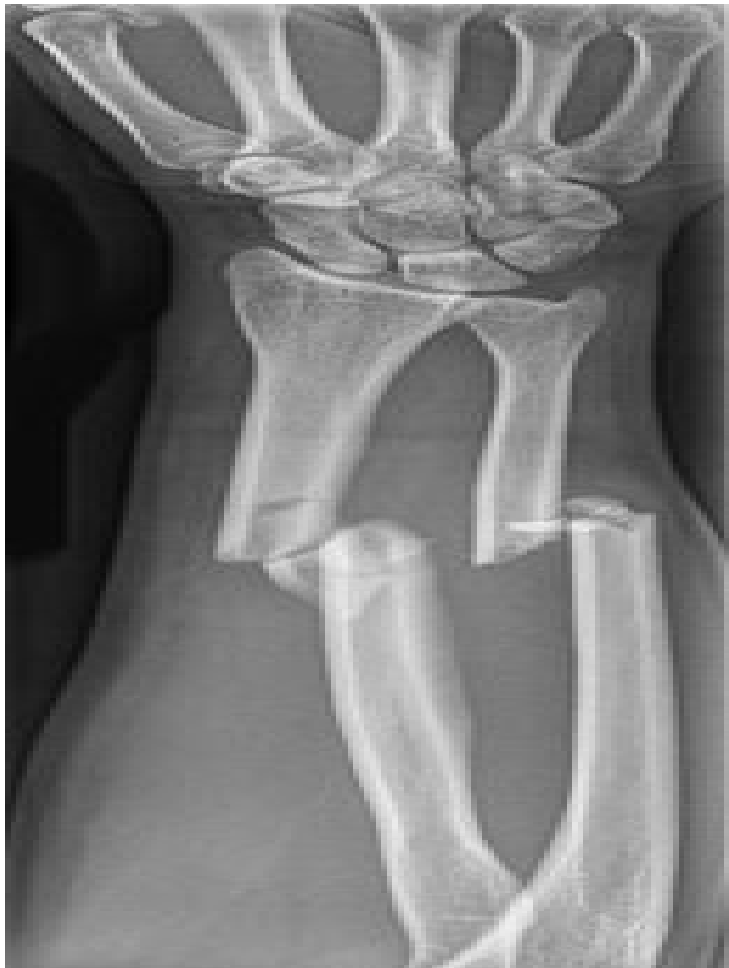

ΚΑΤΑΓΜΑ

Ένα [κάταγμα](#) είναι ένα σπάσιμο του οστού ή του χόνδρου. Είναι συνήθως αποτέλεσμα *τραύματος*. Μπορεί, επίσης, να είναι αποτέλεσμα *ασθένειας* του οστού που οδηγεί στην αποδυνάμωσή του, όπως η οστεοπόρωση, ή ο *ανώμαλος σχηματισμός* του οστού από συγγενείς ασθένειες στη γέννηση, όπως [η ατελή οστεογένεση](#).



Σε ακτινογραφία του βραχίονα διακρίνονται καθαρά κατάγματα των οστών.

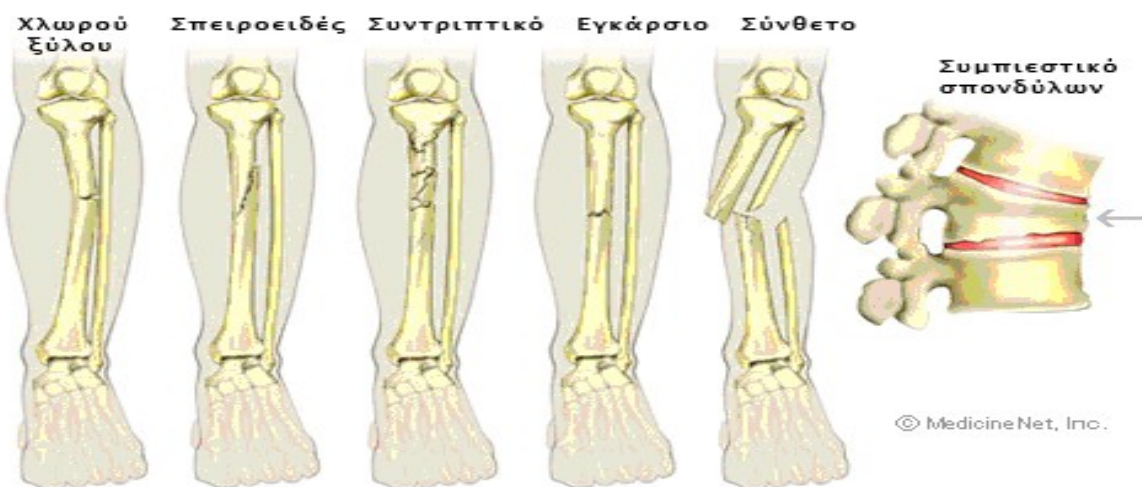Τα κλασικά συμπτώματα είναι ο πόνος στην περιοχή της κάκωσης και η δυσχέρεια ή αδυναμία για την χρησιμοποίηση του μέλους.

Τα κλινικά σημεία της βλάβης είναι η παραμόρφωση, το οίδημα, η μεγάλη ευαισθησία της περιοχής και ο κριγμός μεταξύ των σπασμένων τμημάτων.

Μετά τη διάγνωση της βλάβης απαραίτητος είναι ο προσεκτικός έλεγχος των αγγείων και νεύρων περιφερικότερα των καταγμάτων.

Τα κατάγματα ταξινομούνται από τον τύπο και τη θέση τους. Παραδείγματα της ταξινόμησης περιλαμβάνουν:

- το «σπειροειδές κάταγμα του μηρού»
- «κάταγμα χλωρού ξύλου της κερκίδας»
- «προσκρουμένο κάταγμα βραχιονίου»
- «γραμμικό κάταγμα ωλένης»
- «πλάγιο κάταγμα μεταταρσικού οστού»
- «κάταγμα συμπίεσης των σπονδύλων»
- «θλιπτικό κάταγμα κρανίου»
- «συντριπτικό κάταγμα», είναι ένα κάταγμα στο οποίο το οστό είναι σπασμένο σε διάφορα κομμάτια.



Συνηθη κατάγματα των οστών

Τα κατάγματα ονομάζονται επίσης από το είδος του τραυματισμού που προκάλεσε τη θραύση των οστών.

Για παράδειγμα:

- ✚ «κάταγμα του μπόξερ» του μετακάρπιου οστού του χεριού,
- ✚ «κάταγμα έκρηξης» των οστών πίσω από το μάτι και
- ✚ «κάταγμα πίεσης» των οστών της κνήμης.

Μερικά κατάγματα ονομάζονται επίσης από όρους που συνδέονται με τη θραύση των οστών. Για παράδειγμα, ένα «**σύνθετο κάταγμα**» είναι ένα κάταγμα στο οποίο υπάρχει μια σχετική ανοικτή πληγή του δέρματος που οδηγεί άμεσα στο σπασμένο οστό.

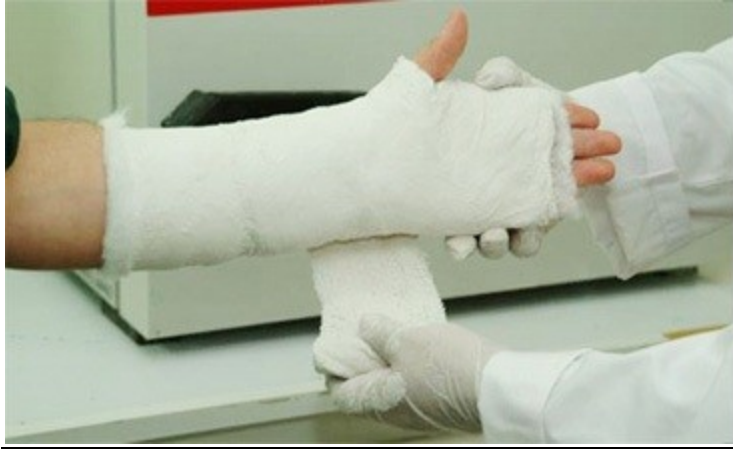ΘΕΡΑΠΕΙΑ

Η θεραπεία ενός κατάγματος εξαρτάται από τον τύπο κατάγματος, τη σοβαρότητα και τη θέση του, καθώς επίσης και την κατάσταση του ασθενούς.

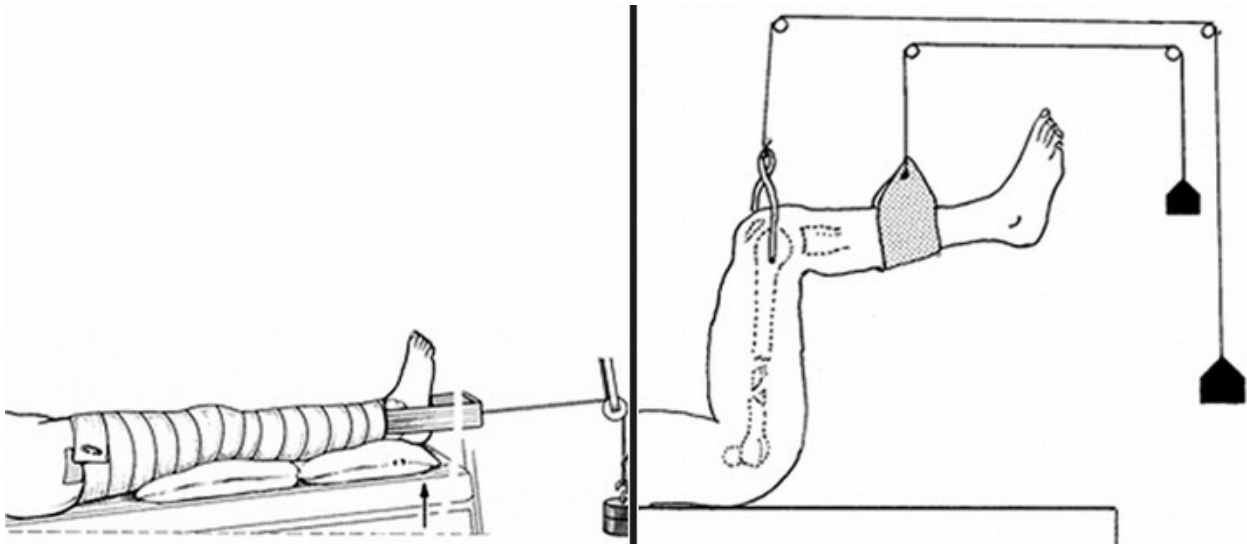
Η θεραπεία του κατάγματος μπορεί να είναι:

- 1) **συντηρητική** (γύψος, νάρθηκας, συνεχής έλξη) ή
- 2) **χειρουργική** (εσωτερική οστεοσύνθεση, εξωτερική οστεοσύνθεση).

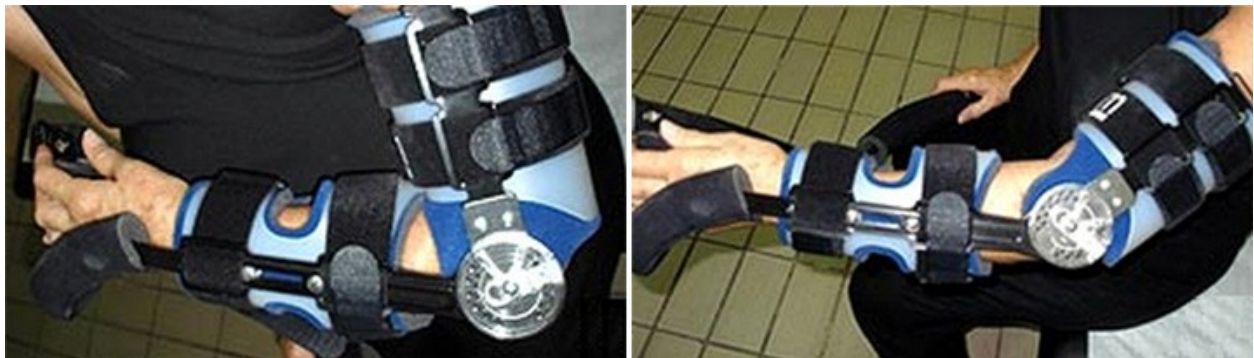Σε κάθε περίπτωση εφαρμόζεται η πιο κατάλληλη μέθοδος για το συγκεκριμένο κάταγμα. Η θεραπεία του κατάγματος έχει βασικό σκοπό **την επούλωση** των τμημάτων του οστού στην κανονική θέση τους ή τουλάχιστον σε μια κατάλληλη λειτουργική θέση, τέτοια δηλαδή που να μην εμποδίζεται η *λειτουργικότητα* του μέλους.



Κλινική εφαρμογή γύψινου επίδεσμου σε κάταγμα πηχεοκαρπικής και ακτινολογική απεικόνιση.



Παραδείγματα εφαρμογής δερματικής έλξης (αριστερά) και σκελετικής έλξης (δεξιά).



Εφαρμογή λειτουργικού νάρθηκα που επιτρέπει κίνηση στην άρθρωση του αγκώνα για την αντιμετώπιση κατάγματος της κεφαλής της κερκίδας.

Μαθητής: Γιάννης Γ. Α'1 5^ο ΓΕΛ ΧΑΛΑΝΔΡΙΟΥ

Πηγές: care.gr, lasianos.gr, Wikipedia.org